



# Реосорбілакт покращує ефективність емпіричної терапії запальних захворювань органів малого таза

## Клінічне спостереження

**І.В. Лахно**, д.мед.н., професор кафедри перинатології, акушерства і гінекології Харківської медичної академії післядипломної освіти

**А.Е. Ткачов**, завідувач відділення функціональної діагностики КНП «Міський перинатальний центр» Харківської міської ради

У статті описано клінічний випадок інфузійного використання сорбітольмісного препарату Реосорбілакт із левофлоксацином і орнідазолом у пацієнтки з гострим двобічним сальпінгоофоритом. На фоні лікування відмічено значне покращення стану жінки з подальшим одужанням при швидкій нормалізації гемодинаміки у яєчниковій артерії за даними ультразвукової доплерометрії. Встановлено, що Реосорбілакт відіграв роль гідродинамічного провідника для антибактеріальних засобів у вогнище запалення. Втім, для підтвердження цього припущення потрібне проведення подальших досліджень.

**Ключові слова:** запальні захворювання органів малого таза, емпірична антибіотикотерапія, інфузійний препарат з сорбітолом, натрієм лактатом та збалансованим комплексом електролітів, левофлоксацин, орнідазол.

Запальні захворювання органів малого таза (ЗЗОМТ) є значною проблемою сучасної медицини. Ця група захворювань призводить не лише до тимчасової непрацездатності, але й має довготривалі наслідки щодо репродуктивного здоров'я жінки, включаючи порушення менструальної функції, неплідність, гнійні tuboovarіальні пухлини, ектопічну вагітність, передчасне виснаження яєчників тощо [1].

Запалення є еволюційно детермінованою захисною відповіддю організму людини. Дуже важливу роль у її сценарії відіграє судинна реакція, яка призводить до руйнування структурних бар'єрів і повноцінної регенерації тканин у вогнищі запалення без формування явищ локального зниження опірності до дії патогенних факторів. Встановлено, що підвищена судинна резистентність, за даними ультразвукової доплерометрії, зберігається у маткових і яєчникових артеріях жінок із ЗЗОМТ протягом 3-4 тиж [5, 7]. Із цих позицій порушений кровообіг не може забезпечувати достатній рівень оксигенації тканин і транспорт антибактеріальних препаратів внаслідок

мікроциркуляторних розладів у вогнищі запалення. Лімфовенозна ланка гемодинаміки бере участь в елімінації пошкоджених тканинних елементів, продуктів катаболізму і токсинів та запобігає руйнівній дії тканинної гіпоксії відносно формування хронічного проліферативного процесу. Останній призводить до необоротних фібротичних змін в органах і клітинах [9].

Поліхіміорезистентність мікроорганізмів знижує ефективність сучасних схем лікування ЗЗОМТ. Емпіричний підхід у призначенні антибактеріального препарату дозволяє досягти необхідного результату в разі вибору оптимальної комбінації діючих речовин по відношенню до більшості патогенів. Отже, антибактеріальна терапія має дієво впливати на *Chlamydia trachomatis*, *Neisseria gonorrhoeae*, *Trichomonas vaginalis*, анаероби, *Streptococcus spp.*, грамнегативні бактерії та *Mycoplasma genitalium* [1, 9]. Цим вимогам відповідає комбінація левофлоксацину й орнідазолу, які є найбільш сучасними представниками своїх класів і поєднують високу біодоступність та ефективність з хорошою переносимістю [11].





Серед можливих шляхів покращення мікроциркуляції при ЗЗОМТ є використання малооб'ємної гіперосмолярної інфузійної терапії. Встановлено, що інфузійне введення гіперосмолярного розчину із сорбітолом має ендотеліопротекторний вплив, зменшує за рахунок гіперосмолярності капілярне витікання, оптимізує лімфодренажну функцію [8, 10]. Також відомо, що сорбітол має бактеріостатичну, протизапальну і антифібротичну дію, підвищує тропність фторхінолонів до грампозитивних мікроорганізмів [2-4, 6]. Тому сорбітолвмісний препарат Реосорбілакт, можна розглядати, як гідропровідник для препаратів фторхінолонів. Слід сподіватися на покращення результатів лікування пацієнок із ЗЗОМТ при використанні комбінованого препарату левофлоксацину й орнідазолу та інфузійного препарату Реосорбілакт.

### Клінічне спостереження

Жінка 23 років, звернулася зі скаргами на біль унизу живота, підвищення температури тіла до 38,5° С, гнійні виділення зі статевих шляхів. Захворіла гостро після менструації. Незаміжня. З анамнезу відомо, що пацієнтка двічі проходила лікування з приводу загострення хронічного сальпінгофориту і ніколи не вагітніла. Із загальних захворювань відмічає ГРВІ, грип, гострий пієлонефрит. В об'єктивному статусі привертає увагу болючість у нижніх відділах живота, перитонеальні симптоми слабкопозитивні. При огляді у дзеркала відмічено гіперемію слизової, гнійні виділення з цервікального каналу. При бімануальному обстеженні встановлено двобічне збільшення придатків, які були різко болючими. Шляхом ультразвукового дослідження встановлено наявність рідини у маткових трубах, підвищення індексу резистентності до 1,4 при доплерометрії кровоплину в яєчникових артеріях (рис. 1).

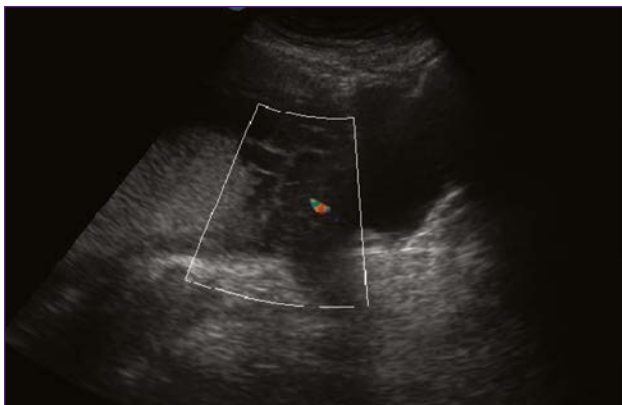


Рис. 1. Підвищення резистентності кровоплину в яєчниковій артерії

При лабораторному дослідженні зафіксовано лейкоцитоз  $13 \times 10^9$ , підвищення рівня С-реактивного білка до 60 мг/л. При мікроскопічному аналізі виділень і полімеразній ланцюговій реакції

діагностовано ознаки аеробного вагініту. За результатами бактеріологічного дослідження матеріалу з піхви та цервікального каналу виділено *Streptococcus spp.* у клінічно значущій концентрації. Було встановлено діагноз «Загострення хронічного двобічного сальпінгофориту. Пельвіоперитоніт». Розпочато лікування, що включало:

- інфузію 100 мл розчину з 2,5 мг левофлоксацину гемігідрату і 5 мг орнідазолу у 1 мл (Грандазол, виробник «Юрія-Фарм», Україна) двічі на день у першу добу, а потім один раз на день;
- введення гіперосмолярного розчину сорбітолу з натрію лактатом та збалансованим вмістом електролітів внутрішньовенно краплинно (Реосорбілакт, виробник «Юрія-Фарм») по 800 мл у першу добу, а потім по 400 мл на добу;
- пероральний прийом по 1 таблетці флуконазолу 50 мг двічі на день;
- застосування ректальних супозиторіїв з диклофенаком 50 мг 2 рази на добу;
- піхвові ванночки з Декасаном 1 раз на день.

Під впливом лікування відмічалось зникнення симптомів подразнення очеревини у першу добу і значне зменшення больової симптоматики. Вказаний комплекс терапії пацієнтка отримувала протягом 7 днів. Надалі продовжувала приймати комбіновані таблетки з 250 мг левофлоксацину гемігідрату і 500 мг орнідазолу двічі на день, флуконазол у таблетках по 50 мг двічі на день, а також здійснювала санацію піхви препаратом Гінодек у формі вагінального гелю по 5 мл один раз на добу протягом тижня.

При проведенні спостереження за хворою було відмічено зменшення придатків у розмірах і зникнення болючості при бімануальній пальпації, а також відновлення нормальної ехоструктури маткових труб за даними ультрасонографії. Це було пов'язано з припиненням ексудативної фази запалення. Можна вважати, що використання розчину Реосорбілакту сприяло нормалізації мікроциркуляції в органах малого таза й активізації лімфодренажної функції. На цю думку наводить поступове зниження індексу резистентності у яєчникових артеріях, який становив 1,1 на 7-му добу і 0,9 на 14-ту добу лікування (рис. 2). Отже, нормалізація гемодинаміки була пріоритетним ефектом проведеної терапії.

Проте ефективна санація була можлива не лише завдяки покращенню мікрогемодинаміки та запобіганню формуванню структурних бар'єрів, а й за рахунок можливого активного транспорту у вогнище запалення левофлоксацину і орнідазолу задля підтримання їх необхідної концентрації [3]. Наявність нормальної піхвової мікрофлори було встановлено вже через місяць після завершення лікування. Це дуже важливо, оскільки відновлення лактобацилярного біотопу демонструвало кооперацію імунної системи та системи гемодинаміки у ліквідації латентного патологічного сліду запалення [1, 9]. Ключові проблеми лікування хворих

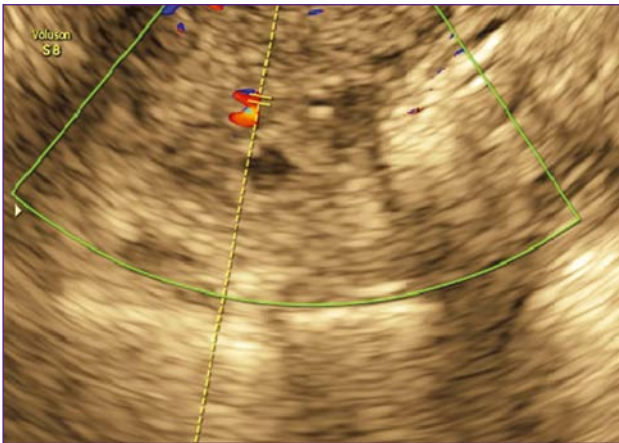


Рис. 2. Нормалізація кровоплину в яєчниковій артерії під впливом лікування

на ЗЗОМТ – це незавершений фагоцитоз і відсутність міграції зрілих нейтрофілів у вогнище запалення. Можна припустити, що використання Реосорбілакту мало певну імунотропну дію, яка додатково підтримувала елімінацію патогенної мікрофлори.

Отже, застосування малооб'ємної гіперосмолярної інфузійної терапії препаратом з сорбітолом, натрієм лактатом та збалансованим комплексом електролітів сприяє забезпеченню високої ефективності емпіричної антибактеріальної терапії ЗЗОМТ. Підтвердження можливої ролі Реосорбілакту як гідропровідника антибактеріальних засобів потребує подальшого вивчення.

#### Список використаної літератури

1. Di Tucci C., Di Mascio D., Schiavi M.C. et al. Pelvic Inflammatory Disease: Possible Catches and Correct Management in Young Women. *Case Rep Obstet Gynecol.* 2018; 2018: 583-1029.
2. Mongkhon J.M., Thach M., Shi Q., et al. Sorbitol-modified hyaluronic acid reduces oxidative stress, apoptosis and mediators of inflammation and catabolism in human osteoarthritic chondrocytes *Inflamm Res.* 2014; 63 (8): 691-701.
3. Naqvi S.A.R., Drlica K. Fluoroquinolones as imaging agents for bacterial infection. *Dalton Trans.* 2017; 46 (42): 14452-14460.
4. Nomoto Y., Sawada S., Abe S. et al. Sorbitol Minimizes Calcium Carbonate Scale Generation While Maintaining the Disinfection Effect of Heated Scallop-Shell Powder for Fresh Produce Biocontrol *Sci.* 2018; 23(4): 157-165.
5. Özbay K., Deveci S. Relationships between transvaginal colour Doppler findings, infectious parameters and visual analogue scale scores in patients with mild acute pelvic inflammatory disease. *Eur J Obstet Gynecol Reprod Biol.* 2011; 156 (1): 105-8.
6. Rafeek R., Carrington C.V.F., Gomez A. et al. Xylitol and sorbitol effects on the microbiome of saliva and plaque *J Oral Microbiol.* 2018; 11 (1): 1536-181.
7. Romosan G., Valentin L. The sensitivity and specificity of transvaginal ultrasound with regard to

acute pelvic inflammatory disease: a review of the literature. *Arch Gynecol Obstet.* 2014; 289 (4): 705-14.

8. van der Hoven B., van Pelt H., Swart E.L. et al. Noninvasive functional liver blood flow measurement: comparison between bolus dose and steady-state clearance of sorbitol in a small-rodent model. *Am J Physiol Gastrointest Liver Physiol.* 2010; 298 (2): G177-81.

9. Verdon R. Treatment of uncomplicated pelvic inflammatory disease: CNGOF and SPILF Pelvic Inflammatory Diseases Guidelines. *Gynecol Obstet Fertil Senol.* 2019; 47 (5): 418-430.

10. Zhivolupov S.A., Samartsev I.N., Rashidov N.A. et al. Metabolic therapy in neurology. *Zh Nevrol Psikhiatr Im S.S. Korsakova.* 2013; 113 (7): 37-41.

11. Siplivy V.A., Dronov A.I., Kon E.V. et al. Antibiotics and antibacterial therapy in surgery. *Monograph;* 2006; 32-40.

#### Реосорбілакт улучшает ефективність емпіричної терапії воспалительных захворювань органів малого таза

И.В. Лахно, А.Э. Ткачов

В статье описан клинический случай инфузионного использования раствора сорбитола с левофлоксацином и орнидазолом у пациентки с острым двусторонним сальпингоофоритом. На фоне лечения отмечено значительное улучшение состояния женщины с последующим выздоровлением при быстрой нормализации гемодинамики в яичниковой артерии по данным ультразвуковой доплерометрии. Установлено, что препарат сорбитола играл роль гидродинамического проводника для антибактериальных средств в очаг воспаления. Однако для подтверждения этого предположения требуется проведение дальнейших исследований.

**Ключевые слова:** воспалительные заболевания органов малого таза, эмпирическая антибиотикотерапия, Реосорбілакт, левофлоксацин, орнидазол.

#### Rheosorbilact improves the efficacy of empirical therapy for pelvic inflammatory disease. A case report

I.V. Lakhno, A.E. Tkachov

The article presents a clinical case of the intravenous usage of sorbitol solution additionally to the combination of levofloxacin and ornidazole in patient with acute bilateral salpingoophoritis. On a background of treatment a significant clinical improvement was observed with subsequent recovery of the patient associated with rapid restoration of ovarian artery hemodynamics according to ultrasound Doppler findings. It can be assumed that the sorbitol-containing solution played the role of a hydrodynamic conductor for antibacterial substances in the zone of inflammation. However, further studies are required to confirm this assumption.

**Keywords:** pelvic inflammatory diseases, empirical antimicrobial therapy, Rheosorbilact, levofloxacin, ornidazole.

①



# ВАЖЛИВІ СКЛАДОВІ | рішення проблеми рецидивів

## хронічних запальних захворювань органів малого тазу

відновлення мікроциркуляції

комбінована антибактеріальна терапія

### РЕОСОРБІЛАКТ®

ІНФУЗІЙНИЙ БАГАТОЦІЛЬОВИЙ ПРЕПАРАТ<sup>1</sup>



**Покращує мікроциркуляцію і доставку речовин у вогнище запалення<sup>2</sup>**

### ГРАНДАЗОЛ®

НАДІЙНИЙ ЕМПІРИЧНИЙ СТАРТ



**Ефективніший за традиційну схему комбінованого лікування<sup>7</sup>**

**СОРБИТОЛ**      Покращення капілярного кровотоку<sup>1,2</sup>  
Дезінтоксикація<sup>1</sup>  
Покращення реологічних властивостей крові<sup>1</sup>

**НАТРІУ ЛАКТАТ**      Корекція метаболічного ацидозу<sup>3</sup>  
Нормалізація метаболічних процесів в тканинах<sup>1</sup>

**ЗБАЛАНСОВАНИЙ КОМПЛЕКС ЕЛЕКТРОЛІТІВ**      Корекція водно-електролітного складу крові<sup>1</sup>

**КОМБІНАЦІЯ**      Найширший спектр дії (грампозитивна, грамнегативна, аеробна, анаеробна флора та найпростіші)<sup>4</sup>

**ЛЕВОФЛОКСАЦИНУ**      Ефективний при мікст-інфекціях в якості монотерапії<sup>5</sup>  
Проникає крізь сформовані біоплівки<sup>6</sup>

**ТА ОРНІДАЗОЛУ**      Вводиться 1 раз на добу<sup>4</sup>

**ЮРІЯ-ФАРМ**

**Реосорбілакт.** Склад: 1 мл розчину містить сорбітолу 60,0 мг, натрію лактату 19,0 мг, натрію хлориду 6,0 мг, кальцію хлориду дигідрату 0,1 мг, калію хлориду 0,3 мг, магнію хлориду гексагідрату 0,2 мг. Лікарська форма. Розчин для інфузій. Фармакотерапевтична група. Розчини, які впливають на електролітний баланс. Електроліти у комбінації з іншими препаратами. Код АТХ B05B B04. Фармакологічні властивості. Реосорбілакт® має реологічну, протишокову, дезінтоксикаційну, залужувальну дію та стимулює перистальтику кишечника. Показання. Для поліпшення капілярного кровотоку з метою профілактики та лікування травматичного, операційного, гемолітичного, токсичного і опікового шоку, при гострій кровотраті, опікових хворобах; при інфекційних захворюваннях, що супроводжуються інтоксикацією; при сепсисі; для передопераційної підготовки та в післяопераційний період. Спосіб застосування та дози. Реосорбілакт® вводити дорослим внутрішньовенно краплинно зі швидкістю 40-60 крапель за хвилину. По 400 мл протягом 3-5 днів. Побічні реакції. Зміни в місці введення, включаючи біль та печіння, підвищення або зниження артеріального тиску та ін. Р.П. UA/2399/01/01, термін дії р.п. необмежений з 21.03.2019.

**Грандазол.** Склад: 1 мл розчину містить орнідазолу 5 мг, левофлоксацину 2,5 мг. Фармакотерапевтична група. Протимікробні засоби для системного застосування. Левофлоксацин, комбінації з іншими антибактеріальними засобами. Код АТХ J01RA05. Фармакологічні властивості. Левофлоксацин – синтетичний антибактеріальний засіб групи фторхінолонів та S-енантіомер рацемічної суміші лікарського засобу облоксацину. Зазвичай чутливі види аеробні грампозитивні та грамнегативні бактерії, анаеробні бактерії, Chlamydia, Legionella, Mycoplasma, Ureaplasma. Орнідазол порушує структуру ДНК у чутливих до нього мікроорганізмів, активний щодо Trichomonas vaginalis, Entamoeba histolytica, Giardia lamblia (Giardia intestinalis), а також деяких анаеробних бактерій, таких як Bacteroides, Fusobacterium spp.; анаеробних грампозитивних бактерій Clostridium spp., чутливих штамів Eubacterium spp., анаеробних грампозитивних коків Peptococcus spp., Peptostreptococcus spp. Показання. Лікування змішаних інфекцій сечостатевої шляхи, що спричинені збудниками (мікроорганізмами і найпростішими), чутливими до компонентів препарату. Профілактика гнійно-запальних ускладнень після проведення гінекологічних операцій. Спосіб застосування та дози. Препарат застосовують внутрішньовенно краплинно. Добова доза Грандазолу становить 1000 мг (500 мг орнідазолу та 250 мг левофлоксацину) – 200 мл (1000 мг орнідазолу та 500 мг левофлоксацину) за 1–2 введення. Побічні реакції. Головний біль, запаморочення, діарея та ін. Р.П. UA/11535/02/01, термін дії р.п. необмежений з 05.12.2018. **ЛІТЕРАТУРА:** 1. Інструкція для медичного застосування препарату Реосорбілакт №1 – 2(22)2008 З. Гуменюк Н.И., Горюченко Н.Г., Деркач Н.Н. Использование инфузионных препаратов для коррекции метаболического ацидоза. Украинский химиотерапевтический журнал №1 – 2(22)2008 4. Інструкція для медичного застосування препарату Грандазол 5. Potapov B.O., Ключові аспекти алгоритму ведення пацієнтів з запальними захворюваннями органів малого тазу. Медична газета «Здоров'я України», №2, червень 2018 6. Garcia-Castillo M., Morosini M.I., Galvez M., Vazquez F., del Campo R., Messegue M.A. Differences in biofilm development and antibiotic susceptibility among clinical Ureaplasma urealyticum and Ureaplasma parvum isolates. J. Antimicrob. Chemother. 2008 Nov; 62(5):1027-30 7. М. В. Майоров, С. И. Жученко, Е. А. Жульковская. Воспалительные заболевания органов малого таза: роль комбинированной терапии. Медицинские аспекты здоровья женщины №2 (107) 2017. С. 58-64 **Інформація для професійної діяльності медичних і фармацевтичних працівників.** ТОВ «Юрія-Фарм», 03680, м.Київ, вул. М.Амосова, 10. Тел/факс 044-275-01-08, 275-92-45

www.uf.ua